(Aus dem anatomischen Institut in Rostock).

AUSBREITUNG

DER

STIRNHÖHLEN UND SIEBBEINZELLEN ÜBER DIE ORBITA.

INAUGURAL-DISSERTATION

ZUR

ERLANGUNG DER DOKTORWÜRDE

EINER

HOHEN MEDIZINISCHEN FAKULTÄT DER UNIVERSITÄT ZU ROSTOCK

VORGELEGT VON

ERNST WITT,

MEDIZINALPRAKTIKANT.

MIT 7 ABBILDUNGEN AUF DEN TAFELN 1/2.

WIESBADEN.
VERLAG VON J. F. BERGMANN.
1908.

(Aus dem anatomischen Institut in Rostock).

AUSBREITUNG

DER

STIRNHÖHLEN UND SIEBBEINZELLEN ÜBER DIE ORBITA.

INAUGURAL-DISSERTATION

ZUR

ERLANGUNG DER DOKTORWÜRDE

EINER

HOHEN MEDIZINISCHEN FAKULTÄT DER UNIVERSITÄT ZU ROSTOCK

VORGELEGT VON

ERNST WITT,

MEDIZINALPRAKTIKANT.

ACAD. LUGD. BAT. BIBL.

MIT 7 ABBILDUNGEN AUF DEN TAFELN 1/2.

WIESBADEN.
VERLAG VON J. F. BERGMANN.
1908.

Digitized by the Internet Archive
in 2026

https://archive.org/details/IA41551526_0053

Inhalt

1. Zur Entwickelung und normalen Anatomie der Nebenhöhlen der Nase beim Menschen 5
2. Die excessive Ausdehnung der Nebenhöhlen 12
   a) Nomenklatur 14
   b) Untersuchungsmethoden 15
   c) Häufigkeit des Vorkommens 18
   d) Beschreibung typischer Fälle 19
   e) Diagnose 32
   f) Ätiologie 32
3. Ergebnisse 33
4. Literatur-Verzeichnis 35
5. Erläuterung zu den Figuren (Photographien) 37

Einleitung.

Während der Jahre 1902—1907 wurden auf dem Präpariersaal des anatomischen Instituts in Rostock beim Aufmeisseln der Orbita von der vorderen Schädelgrube aus mehrere Fälle beobachtet, in welchen in dem Processus orbitalis des Stirnbeins eine mit Schleimhaut ausgekleidete platte Knochentasche gefunden wurde, die in einigen Fällen ohne weiteres als mit den Sinus frontales bezw. Cellulae ethmoidales zusammenhängend erkannt wurde. Herr Prof. Dr. Barfurth übergab mir diese Fälle von ungewöhnlicher Ausdehnung der Nebenhöhlen der Nase zu einer genaueren Untersuchung und Beschreibung.

Zur Entwickelung und normalen Anatomie der Nebenhöhlen der Nase beim Menschen.

Die Bedeutung der Nebenhöhlen der Nasen ist in neuerer Zeit vielfach, z. B. von Braune und Clasen, Schwalbe, v. Mihalkovics, Dieulafé, Paulli, Zuckerkandl, Strasser, Schönemann u. a. erörtert worden. Das Ergebnis lautet im wesentlichen, dass es zwar nicht gelingt, eine für den Haushalt des Körpers wichtige Funktion der pneumatischen Gesichtshöhlen zu finden, dass sie aber eine nicht unbedeutende architektonische Bedeutung und einen Einfluss auf die Form und den Ausdruck des Gesichtsschädels haben.

Wertvolle Aufklärung über die Entstehung dieser Höhlen verdanken wir den neueren entwickelungsgeschichtlichen Studien, die vor allen Dingen ergaben, dass zwischen den Vorgängen, welche zur Bildung der Nasenmuscheln und denjenigen, welche zur Bildung von Nebenhöhlen der Nase führen, ein enger Zusammenhang besteht.

Strasser (31) und Schönemann (27) haben durch eingehende entwickelungsgeschichtliche Studien dargetan, dass die ganze Entwickelung der Nasenmuscheln vor sich geht durch Eindringen von Epithelleisten in die massiven Wände, und dass die Muscheln nur stehen gebliebene Reste derselben sind; ferner, dass nicht alle durch Epithelwucherung entstandenen Gänge und Spaltbildungen zur Abtrennung von Muscheln führen, sondern später zum Teil durch das nach dem Innern der Nasenhöhle hinein sich vervollständigende Knorpelskelett fast vollständig umschlossen und zu eigentlichen Nebenhöhlen werden.

Die Cellulae ethmoidales entwickeln sich von den zwischen den Muscheln befindlichen Spalten (Nasengängen) aus in die seitliche Nasenwand hinein (O. Seydel).

Die Entwickelung der Stirnhöhlen ist innig verknüpft mit der der Siebbeinzellen. Dies Gebiet hat zuerst Steiner (30) grundlegend bearbeitet. Er hat eingehende Untersuchungen an Präparaten von Embryonen und heranwachsenden Individuen angestellt und gelangt zu folgendem Resultat: »Die erste Anlage der Stirnhöhlen ist in der Anlage des knorpeligen Siebbeinlabyrinths gegeben. Mit der Entwickelung der zelligen Räume des vorderen Siebbeinlabyrinths beginnt auch die der Stirnhöhlen; denn letztere stellen eben nur die Ausdehnung der vorderen Siebbeinzellen nach oben dar. Diese vom Ende des 1. zum 2. Lebensjahr in allmählich zunehmenden Einbuchtungen der Diploe der Pars nasalis des Stirnbeins stets kenntlicher werdende Entwickelung des Siebbeinlabyrinths nach oben vereinigt sich mit einem um dieselbe Zeit mehr ausgeprägten

Wachstum des Stirnbeins nach abwärts, sodass die um das 6. und 7. Lebensjahr durchschnittlich bereits etwa erbsengross zwischen den beiden Stirntafeln vorfindlichen sogenannten Stirnhöhlen als das Ergebnis dieser kombinierten Wachstumsvorgänge des Siebbeinlabyrinths und des Stirnbeins erscheinen, unter welchen die Diploe des letzteren an den entsprechenden Stellen durch Druck schwindet.«

Ferner hat Steiner, um zu untersuchen, ob der bisher erörterte Entwickelungstypus der Stirnhöhlen sich auch weiterhin bis in die Lebensjahre des Erwachsenen hinein erhält, an skelettierten Schädeln die Stirnhöhlen in verschiedenen aufsteigenden Lebensaltern untersucht. Er kommt zu dem Schlusse, dass die in ihrer ersten Anlage und Entwickelung aus dem Siebbeinlabyrinth hervorgegangenen Stirnbeinschleimhöhlen diesen Entwickelungstypus auch in ihrer endlichen Ausbildung im Schädel des Erwachsenen bewahren, und dass ursprüngliche Zellräume des Siebbeinlabyrinths sich bei ihrer Weiterentwickelung gelegentlich über das ganze Orbitaldach hin erstrecken.

Steiners Resultate haben in neuerer Zeit manche Modifikationen und Ergänzungen erfahren. v. Mihalkovics (16) gibt vor allem eine genauere zeitliche Präzision einzelner Entwickelungsstadien.

Er stimmt mit Steiner darin überein, dass die Stirnhöhle aus einem blinden Fortsatz vom Infundibulum ethmoidale aus entsteht, und zwar, wie auch die Siebbeinzellen, durch sekundäre Auswüchse des Epithels in das schwindende Bindegewebe, das an der inneren Seite der knorpeligen Nasenkapsel liegt. Dort entstehen über der Decke der Nasenhöhle im 6.—7. Monat Knorpelbalken, deren Lücken von Bindegewebe ausgefüllt sind; die Balken verknöchern auf enchondralem Wege zu den Siebbeinzellen, und das Epithel schickt im 7.—8. Monat Fortsätze in das schwindende Bindegewebe hinein. Nur insofern konstatiert v. Mihalkovics einen Gegensatz zwischen seiner Auf-

fassung und derjenigen Steiners, dass er sagt, die Behauptung Steiners, die Stirnhöhle wäre eine vorderste Siebbeinzelle, sei anders zu deuten. Siebbeinzellen lägen nämlich in den Lücken des enchondral verknöchernden Knorpelbalkens, die Stirnhöhle lagere sich aber in einen sekundären Knochen hinein, freilich nach Schwund des dort liegenden Knorpels, ähnlich wie bei den übrigen Nebenhöhlen der Nase.

Mouret (19) geht davon aus, dass der Sinus frontalis als grosse Siebbeinzelle aufzufassen ist. Er fasst die Stirnhöhle offenbar als diejenige Ausstülpung der Nasenschleimhaut auf, der es zuerst gelingt, den für den Sinus frontalis typischen Platz im Stirnbein zu erobern. Daraus folgt für Mouret, dass auch die Öffnung des Sinus nicht immer an derselben Stelle liegen kann, auch durchaus nicht am Ende des Infundibulums liegen muss.

Weiterhin können nach Mouret mehrere Zellen verschmelzen und bei der Bildung des Sinus mithelfen.

Killian (13) verdanken wir eine, besonders topographisch, klare Darstellung dieser Verhältnisse. Nach Killian hat der vorderste, oberste Teil des mittleren Nasenganges beim Embryo die Gestalt einer Bucht, welche gegen das Stirnbein vordringt und von Killian Stirnbucht genannt wird. An der lateralen Wand dieser Stirnbucht bestehen drei Stirnmuscheln, begrenzt von 4 Furchen, den Stirnbuchten. Aus letzteren können im ferneren Wachstum 4 Stirnzellen entstehen (Cellula frontalis prima, secunda, tertia, quarta, von vorn nach hinten gezählt). Jede derselben kann sich zur Stirnhöhle entwickeln. Der direkte Modus der Stirnhöhlenbildung ist nach Killian der, dass die Stirnbucht selbst sich zur Stirnhöhle entwickelt; der indirekte Modus, den Killian sogar als den vorherrschenden betrachtet, wenn eine der Stirnbuchten zur Stirnhöhle wird. Es können auch beide Modi zu gleicher Zeit mit den möglichen Kombinationen auftreten.

Die Frontalzellen liegen also lateralwärts von der Stirnbucht und von der Stirnhöhlenausmündung. Diese laterale Anordnung zeigt sich besonders an den Ausmündungsstellen der Zellen. Die Zellen selbst können ja nach ihrer Entwickelung vor oder hinter dem Nasofrontalkanal medianwärts treten. Auch wenn die Zellen vollständig fehlen, finden sie sich doch häufig durch kleine Ausbuchtungen angedeutet (Hartmann).

Die Ausbildung der Nasenhöhle und ihrer Nebenhöhlen nach der Geburt hat J. Disse eingehend untersucht.

Was die Grösse des Sinus front. in den verschiedenen Lebensaltern betrifft, so erwähnten wir schon die Bemerkung Steiners, dass die Stirnhöhle um das 6. und 7. Lebensjahr etwa erbsengross ist. Dies bestätigen die Beobachtungen von Milosslawski (18). Inbetreff des Auftretens der Stirnhöhlen bei Kindern gibt er auf Grund seiner eigenen Erfahrungen an, dass er bereits bei 6jährigen Kindern auf einer oder auf beiden Seiten eine Stirnhöhle gefunden habe, und zwar habe die Stirnhöhle 6—8jähriger Kinder etwa die Grösse einer Erbse oder einer Haselnuss; bei 9—11jährigen Kindern sind die Höhlen halb so gross wie bei Erwachsenen, doch können schon bei 11jährigen Kindern die Stirnhöhlen Maſse besitzen, die denen der Erwachsenen sehr nahe stehen.

Ihre volle Ausbildung erreichen nach Merkel (15) die Stirnhöhlen erst mit dem vollendeten Wachstum des Stirnbeins und der Nase, welches man an den Beginn der zwanziger Jahre setzen darf. Im Greisenalter sollen sich die Stirnhöhlen noch weiter vergrössern. Dies ist jedoch im allgemeinen wohl schwer zu beweisen, da ja auch in mittleren Lebensjahren ihre Ausbildung ganz ausserordentlich verschieden ist.

Merkel (15) führt ferner die Angabe Jarjavays an, dass nämlich im Alter beim Schwinden der Diploë des Schädeldaches dabei in seltenen Fällen die Kortikaltafeln in ihrer ursprünglichen Enfernung von einander bleiben und zwischen beiden

ein Hohlraum entsteht, der mit dem Stirnsinus in Kommunikation tritt und sich bis hinauf zum Scheitel erstrecken kann. Diese Beobachtung liefert für Merkel den Beweis, dass die Stirnhöhlen durch Schwund der Diploë eine in jüngeren Jahren nie vorkommende Ausbildung annehmen können.

Letzterer Fall würde voraussetzen, dass die Schleimhaut, die doch bei der Bildung der pneumatischen Räume das treibende Agens ist, im Alter einen neuen Wachstumstrieb bekommt, was zwar möglich, aber wenig wahrscheinlich ist. Vermutlich stammt die Angabe Jarjavays von der Beobachtung skelettierter Schädel.

Wir werfen nunmehr einen Blick auf die normale Anatomie der pneumatischen Höhlen.

Die nach dem übereinstimmenden Urteil vieler Autoren (z. B. Henle (9), Welcker (33). Zuckerkandl (34), Tilley (32), Milosslawski[1]) (18) in Form und Ausdehnung grossen individuellen Schwankungen unterworfenen Stirnhöhlen wollen wir, ohne Rücksicht auf die Übergangsformen, aus praktischen Gründen in 3 Gruppen teilen. Von diesen beschreiben wir zuerst die am häufigsten vorkommenden mittelgrossen Höhlen. Diese Formen des Sinus frontalis sind es, die Zuckerkandl (34) nach dem Vorgange von Blumenbach (Protusio anat. de sin. frontal. Göttingae 1779) mit einer dreiseitigen Pyramide vergleicht, deren Spitze dort im aufsteigenden Teile des Stirnbeins lagert, wo dessen beiden Tafeln sich aneinander schliessen. Die

[1]) Nach Milosslawski ist das Minimum und Maximum der Hirnhöhlendurchmesser in mm wie folgt:

vertikal		frontal		sagittal	
r.	l.	r.	l.	r.	l.
6—50	5—66	8—65	8—67	3—32	4—40

Basis der Pyramide wird vom Übergange der Schuppe in das Orbitaldach und von der Aushöhlung der Pars nasalis ossis frontis gebildet. Milosslawski (18) belegt die 4 Seiten des Tetraeders mit folgenden Namen:

Paries anterior s. frontalis,
Paries posterior s. cerebralis,
Paries medialis s. septum sinuum
und Paries inferior s. collateralis.

Für die Normalstirnhöhlen fand er im Mittel folgende Durchmesser in Millimetern:

vertikal		frontal		sagittal	
r.	l.	r.	l.	r.	l.
23,1	24,3	25,4	28,1	13,2	13,3

Diesen gegenüber stehen einerseits die rudimentären, andererseits die excessiv ausgedehnten Stirnhöhlen.

Unter ersteren verstehen wir nach Milosslawski (18) die kleinen, rundlichen Bildungen von der Grösse einer Erbse oder Bohne, die im Nasenteil des Stirnbeins gelegen sind. Diese meint Zuckerkandl (34), wenn er sagt: »Garnicht selten findet man die Stirnbeinhöhle verkümmert. Sie beschränkt sich auf ein kleines Divertikel der Pars nasalis ossis frontis, während zugleich die Schuppe und das Orbitaldach ganz kompakt sind, zuweilen sogar die kleine Nische der Pars nasalis fehlt.

Nach den Beobachtungen Merkels (15) sind die Stirnhöhlen besonders bei sklerotisch verdickten Schädeln nur als leichte Gruben an der Unterseite des Stirnbeins nachzuweisen. Doch erleidet diese Regel, wie wir sehen werden, manche Ausnahme.

Die excessive Ausdehnung der Nebenhöhlen.

Die dritte Gruppe von Stirnhöhlen sind die excessiv ausgedehnten; wobei uns die Ausdehnung über die Orbita besonders beschäftigen soll. In diesen Fällen überschreitet die vorgeschobene Nasenschleimhaut das Mafs des Gewöhnlichen, dringt weiter und weiter vor und drängt die Corticalis des Os frontale vor sich her. Mikroskopisch entspricht nach Schönemann den Stellen des Vordringens eine Zone hohen Epithels der Schleimhaut. Hier und da, entsprechend den architektonisch stärker in Anspruch genommenen und daher kräftiger konstruierten Knochenbalken [Schönemann (27)], hat ein Pfeiler Widerstand geleistet und hier teilt sich der Schleimhautwulst in zwei handschuhfingerförmige Taschen, sodass schliesslich der ganze Sinus frontalis eine Höhle mit gemeinsamem Atrium und einer Reihe von Kammern darstellt. So wird das Os frontale in jeder Richtung unterminiert: der Sinus kann bis zu den Tubera frontalia hinaufsteigen, drängt sich seitlich vor bis in die Schläfengegend und treibt in seltenen Fällen sogar den Processus zygomaticus ampullenförmig auf. Nach rückwärts erstreckt er sich weit in das Orbitaldach, welches nach Welcker (33) meist eine einfache diploëfreie Lamelle zu sein pflegt, hinein, kann sogar die Crista galli (Patel) und die Nasenwurzel auftreiben. In solchen Fällen können die pneumatischen Räume des Orbitaldaches die Siebplatte so überdachen, dass man sie kaum mehr sieht. Ferner ist die Supraorbitalregion als Ganzes vorgewölbt, während sich beim Defekt des Sinus die Vorwölbung bloss auf die Arcus superciliares beschränkt.

Nach einer Beobachtung Zuckerkandls (34) betrug die Entfernung der Platten des Augenhöhlendaches von einander 13 mm.

Es kann weiterhin dazu kommen, dass zwei nachbarliche Schleimhäute sich in ihrem Vordringen treffen und sogar den zwischen sich liegenden Knochen usurieren; nach manchen Beobachtungen müssen wir annehmen, dass es auch hierbei nicht stehen bleibt, sondern dass die sich berührenden Schleimhäute sich gegenseitig aufreiben, sodass eine ganz freie Kommunikation zwischen zwei Nachbarhöhlen geschaffen wird.

In ähnlicher Weise wird das Orbitaldach von der Incis. ethm. aus unterminiert. Hier weichen normaler Weise die beiden Platten des zum Stirnbein gehörenden Orbitaldaches auseinander und begrenzen eine Reihe von Grübchen, Foveolae ethmoidales, die bald seicht, bald tief sind. Diese Grübchen sind durch niedrige Leisten von einander geschieden, die sich in die Ursprungslamellen der Siebbeinmuscheln fortsetzen. Aus diesem Grunde kommünizieren gewöhnlich die Grübchen weder untereinander, noch mit dem Schuppenanteile des Sinus, sondern ausschliesslich mit den Nasengängen (Zuckerkandl).

In Fällen gesteigerten Wachstums der Siebbeinschleimhaut werden diese kuppelartigen Dächer zu langen Schächten ausgeweitet, welche das Orbitaldach in zwei Lamellen sprengen. [Gegenbauer (6)].

Nun sagt zwar Zuckerkandl: »Neben den Foveolae ethmoidales und lateral von ihnen ist nun das Orbitaldach sehr oft pneumatisch, doch handelt es sich hierbei lediglich um eine Fortsetzung des Schuppensinus in die Orbitaldecke hinein«. Wir werden indessen bei Beschreibung unserer Fälle zu einem anderen Resultat kommen.

An anderer Stelle sagt Zuckerkandl: »Einzelne Teile des Siebbeines sind bestimmt, in der Architektur der pneumatischen Räume eine hervorragende Rolle zu spielen, zu diesen gehören die in die Stirnhöhle hineinwuchernden vorderen Siebbeinzellen, von denen eine zweite, hintere, zuweilen in einem Luftraum der Pars orbitalis lagert«. Auch hier müssen wir

nach unseren Beobachtungen betonen, dass sich die erwähnten Zellen nicht nur in einem präformierten Luftraum lagern, sondern selbständig in das Orbitaldach hineinwuchern und dieses in 2 Lamellen spalten.

a. Nomenklatur.

Bei diesen enormen Ausdehnungen des Sinus frontalis und der Cellulae ethmoidales mit sekundären Kommunikationen zwischen den Hohlräumen selbst und ihren Ausführungsgängen, sowie wegen des Vorkommens verschiedener Bildungsmodi für den Sinus frontalis wird es beim fertigen Zustand der Höhlen nur schwer möglich sein, ihre Herkunft zu analysieren und danach die Benennungen zu wählen.

Killian (13) hat freilich zum erstenmal in einem derartigen Werk über die Nase die reine morphologische Bezeichnung durchweg zur Anwendung gebracht, und sie kam besonders bei der Benennung der Siebbeinzellen und der Stirnhöhle zur Geltung. Aber nicht einmal ihm ist es trotz seiner Erfahrung auf diesem Gebiete gelungen, die betreffenden Gebilde morphologisch immer zweifellos richtig zu werten, wie er selbst zugibt.

Wir schliessen uns daher Ónodi (20) an, der, um damit eine Verwirrung zu vermeiden, die Homologie der einzelnen Höhlen nicht berührt, da den morphologischen Deutungen in praktischer Hinsicht keine Bedeutung zukomme.

Daher machen wir unsere Nomenklatur von anderen Bedingungen abhängig, und zwar von der topographischen Lage der fertig ausgebildeten Höhlen.

Sinus frontalis werden wir jene paarigen Abkömmlinge der Nasenschleimhaut nennen, welche sich aus dem Infundibulum heraus entwickelt und in erster Linie an der vorderen Stirnwand liegt.

Bulla frontalis ist eine vordere Siebbeinzelle, welche gleichsam verspätet im Os frontale ankommt, wo schon der Sinus frontalis besteht und jetzt sekundär als Kapsel (Bulla) in diesen hineinragt, während Bulla ethmoidalis[1]) eine stark entwickelte Cellula ethmoidalis in der Gegend der nasalen Mündung des Ductus nasofrontalis ist.

Cellula orbitalis nennen wir nach Ónodi jene Höhlen, welche in dem Orbitalteil des Stirnbeins enthalten sind und von der Stirnhöhle durch knöcherne Scheidewände nur teilweise oder vollständig abgesondert sind. Diese münden in den mittleren Nasengang, in einzelnen Fällen mündet die zweite (hintere) Orbitalzelle in den oberen Nasengang [Ónodi (20)].

Septala nenne ich nach Böge (1) unvollkommene Septa, durch welche in den Höhlen Nischen erzeugt werden.

b. Untersuchungsmethoden.

Für meine Arbeit standen mir vier Winter hindurch die Leichen des Präpariersaales, sowie die Schädel der anatomischen Sammlung, soweit die Verhältnisse des Orbitaldaches bei letzteren ohne Präparation zu erkennen waren, zur Verfügung

An den Leichen des Präpariersaales meisselte ich, bevor die Orbita präpariert wurde, von der vorderen Schädelgrube her ein Loch in das Orbitaldach, etwa an der Stelle, wo die Squama übergeht in die Pars orbitalis, und andererseits die mediale Orbitalwand in die obere. Kam ich hier direkt in die Orbita, so liess sich durch Inspektion und etwaige Sondierung leicht

[1]) Killian (12). Von den drei unteren infundibularen Nebenmuscheln des mittleren Nasenganges sind die obere und mittlere mit einander verschmolzen, wurden von einer Siebbeinzelle ausgehöhlt und haben jene eigentümliche Gestalt angenommen, welche ihnen den Namen Bulla ethmoidalis eintrug.

entscheiden, ob das ganze Orbitaldach einfach sei; nur im Zweifelsfall ging ich noch an einer anderen, etwa suspekten Stelle ein.

Gelangte ich indes in eine Knochenhöhle, so stellte ich mit der Sonde fest, ob sich diese in nennenswertem Grade in das Orbitaldach hineinerstreckte. War dies der Fall, so präparierte ich weiter, indem ich vorsichtig die Decke der Höhle mit Meissel und Knochenzange abhob.

Durch dies Präparieren von der vorderen Schädelgrube her kann man sich aufs übersichtlichste die gesamten Höhlen des Orbitaldaches samt dem Anfangsteil ihrer Ausführungsgänge blosslegen.

Eine andere Methode zur Darlegung der Knochenhöhlen habe ich nach den Anweisungen Brühls angewandt.

Brühl (3) gibt ein Verfahren an, mit dem man die in einem Knochen enthaltenen Hohlräume mit Erhaltung der äusseren Form der sie umgebenden Knochen sichtbar machen kann. Mittels dieser Methode kann man im Laufe von ca. 6 Wochen ein schönes, haltbares Präparat herstellen, während das gewöhnliche Korrosionsverfahren ca. $^1/_2$ Jahr in Anspruch nimmt und die Knochen zerstört.

Die Methode ist folgende: $^1/_4$ mazerierter, frischer oder gehärteter Schädel, dessen Weichteile an der Gesichtsseite abpräpariert werden, während sie an der Innenseite erhalten bleiben, wird in 20 % Salzsäure mit Zusatz von etwas Formalin (in ca. 3 Wochen) entkalkt; das entkalkte Präparat wird 24 Stunden ausgewaschen, in Alkohol gehärtet und entwässert, zuletzt in Alkohol abs. und Äther zu gleichen Teilen gebracht. Im Alkohol wird der entkalkte Schädel wieder völlig fest. Das Präparat kommt darauf in Karbolxylol; wenn gut entkalkt und entwässert, wird der Schädel in ca. 2—3 Stunden durchsichtig. Der durchsichtige Schädel wird abgetrocknet und, die Nasenseite

nach oben, hingelegt. In die Scheidewände der Stirn- und Keilbeinhöhle wird ein Loch geschnitten, und in die Höhlen geschmolzenes Woodsches Metall hineingegossen. Fliesst das geschmolzene Metall aus den Mündungen der Höhlen heraus, so verstopft man dieselben mit Watte; während des Eingiessens des Metalls, welches man vorher abwägt, hält man das Präparat in die für das Einfliessen des Metalls günstige Lage. Nach wenigen Augenblicken ist das eingegossene Metall erstarrt. Die Oberkieferhöhle füllt man von einem in die Fossa canina geschnittenen Loch aus, die Siebbeinzellen von ihren Ostien, oder von Löchern aus, die man in die Lamina cribrosa schneidet. Sind alle Hohlräume gefüllt, so schneidet man in den umgebenden Knochen noch Fenster hinein und bringt das ganze in Xylol.

Von den mit Hülfe dieser Methode hergestellten Präparaten sind für unsere Betrachtungen zwei von Brühl beschriebene von besonderem Interesse.

Bei dem ersten Präparat ragt die Stirnhöhle hoch in die Stirn hinein, seitlich bis in die Schläfen, nach hinten bis fast zum kleinen Keilbeinflügel. Sie bildet beinahe das gesamte Dach der Augenhöhle und den Boden der vorderen Schädelgrube.

Ein zweites Präparat zeigt eine Siebbeinzelle, welche sich hinter der Stirnhöhle aufwärts in das Augenhöhlendach schiebt. Wir sehen dieselbe durch eine tiefe Furche im Metall von der Stirnhöhle geschieden.

Die skelettierten Schädel der anatomischen Sammlung liessen sich meist gut untersuchen, wofern die Schädeldecke eröffnet war. Hält man nämlich den Schädel gegen das Licht, so findet sich bei pneumatischem Orbitaldach trotz seiner relativen Dicke eine gute Durchleuchtung mit mehr weisslicher Färbung, während der einfache Knochen mehr gelblich durchscheint. Ich

hatte Gelegenheit, bei manchen Schädeln durch Sondierung diese Beobachtung zu kontrollieren. So sieht man meist überraschend deutlich die Ausdehnung und Verzweigung der Höhlen, in manchen Fällen auch Septa.

Eine andere von Killian (13) angegebene Methode der Darstellung ist die Formolhärtung.

Dadurch wird nämlich die Schleimhaut der Nebenhöhlen hart und elastisch, sodass man die Knochen abpräparieren kann und jede Höhle durch einen leicht zu dislozierenden und reponierenden Schleimhautsack dargestellt erscheint. Die Schleimhaut lässt sich leicht vom Knochen ablösen, zeigt keine Neigung zum Einreissen und ist so elastisch, dass sie, eingedrückt, sehr leicht wieder in ihre normale Form zurückkehrt. — Eine ähnliche Beobachtung machte ich bei einem Präparat, das längere Zeit in starkem Alkohol gelegen hatte.

c. Häufigkeit des Vorkommens.

Von 56 Schädeln, die ich auf dem Rostocker Präpariersaal untersuchte, fand ich an 22 Schädeln die oben beschriebene Unterminierung des Orbitaldaches, und zwar an 13 Schädeln beiderseitig, an 9 Schädeln nur an einer Seite. Rechnet man also die Schädelhälften einzeln, so kamen auf 112 Schädelhälften 35 Fälle, also 32 %. Auf diese prozentuale Angabe würde ich kein zu grosses Gewicht legen, weil die Abgrenzung der Fälle wegen mannigfacher Übergänge schwierig und etwas willkürlich ist. Auffallend ist nun aber, dass ich in der anatomischen Sammlung an 166 untersuchten Schädelhälften 55 mit gespaltenen Orbitaldächern fand, d. h. $33^1/_3$ %, also wieder etwa $^1/_3$ der Fälle.

d. Beschreibung typischer Fälle.

Unter den von mir beobachteten Fällen unterscheide ich drei Typen:

1. Typus. Unterminierung des Orbitaldaches nur durch den Sinus frontalis.

2. Typus. Unterminierung durch Sinus frontalis + 1 Cellula orbitalis.

3. Typus. Unterminierung durch Sinus frontalis + 2 Cellulae orbitales.

In dieser Reihenfolge werde ich jetzt einige meiner markantesten Präparate beschreiben.

I. Typus[1]).

1. Fall. Der Sinus frontalis besitzt einen rhombischen Fortsatz schräg nach hinten und lateralwärts über die Orbita hin bis auf 2,7 cm von der mittleren Schädelgrube entfernt. Eine Siebbeinzelle hinter dem Stirnsinus erreicht kaum die Höhe des Orbitaldaches. Die Schädelwand ist 3 mm dick, die Tiefe des Sinus frontalis 3,2 cm.

Interessant ist die im Septum sinuum befindliche grosse Bulla frontalis von 1 cm Tiefe und Breite, die sich nach unten zu birnenförmig verjüngt.

2. Fall. Beiderseits finden sich stark ausgedehnte Stirnhöhlen. Ihre Gesamtbreite über der Orbita beträgt 7,8, ihre Tiefe 3,5 cm. Beide Sinus sind durch Septula in Nischen geteilt; auffallend ist mitten im rechten Sinus ein Kämmerchen als Vorbau des Septulums. Beide Ausführungsgänge sind geräumig und münden im mittleren Nasengang. Die Schädelwand ist ca. 5 mm dick.

[1]) Hierher gehören Fig. 1 u. 3 der Tafeln.

II. Typus.

3. Fall. Schädelwand ca. 6—7 mm dick. Gesamtbreite der Hohlräume 8,8 cm.

Links. Drei vollständig von einander getrennte Räume. 3 mm unterhalb des Daches der Höhle mündet in den Ductus nasofrontalis der Ausführungsgang der ersten Orbitalzelle, eingeengt durch die papierdünne Schale einer Bulla. Diese Orbitalzelle dehnt sich nach rückwärts und lateral ungeheuer weit aus, der hintere Teil ist nur noch spaltförmig, jedoch allseitig von Schleimhaut ausgekleidet. Auch die zweite Orbitalzelle dehnt sich über die Orbita aus, sie hat einen eigenen Ausführungsgang, der durch eine mit Schleimhaut überzogene Knochenspange überbrückt bezw. in 2 Teile geschieden wird.

Rechts kommuniziert Sinus front. mit der Orbitalzelle nahe der Medianebene. Der Ausführungsgang ist durch eine Brücke gespalten. Die Entfernung zwischen Orbitalzelle und mittlerer Schädelgrube beträgt nur 19 mm.

4. Fall (Figur 7). Schädelwand sehr dünn, vordere Sinuswand stellenweise kaum 1 mm dick. Die Siebplatte liegt in der Tiefe zwischen Knochenwülsten. Gesamtbreite der Hohlräume 8,7 cm, Ausdehnung von vorn nach hinten 5,3 cm. Septum sehr dünn, mehrfach S-förmig gewunden.

Rechts geräumiger Sinus frontalis von unregelmäfsiger Gestalt. Dahinter, von ihm getrennt, liegt eine grosse Orbitalzelle, mit 2 Septula, flach über die Orbita hinziehend. Sie nähert sich dem Rande der mittleren Schädelgrube auf 7 mm. Die Ausführungsgänge von Sinus frontalis und Orbitalzelle vereinigen sich 11 mm unterhalb ihrer oberen Decke, sind verengt durch eine blasig vorgewölbte Siebbeinzelle. Mündung im mittleren Nasengang.

Linker Sinus frontalis geräumiger als rechter; durch zwei frontal gestellte Septula werden zwei Kammern abgetrennt.

Eine Orbitalzelle, ganz isoliert vom Sinus frontalis, dringt bis zur Wand der Schläfengrube vor, erreicht hier eine Höhe von ca. 8 mm und ist von der mittleren Schädelgrube nur durch eine durchscheinende Knochenplatte getrennt. Verhalten der Ausführungsgänge wie rechts.

5. Fall. Die Orbitaldächer sind beiderseits in ausgedehntem Mafse gespalten.

Gesamtbreite der Hohlräume 7 cm, sagittale grösste Ausdehnung 4,2 cm. Die Orbitalzellen beiderseits nähern sich dem Rande der mittleren Schädelgrube auf 12 mm.

Die medialen Wülste der Hohlräume umschliessen eng die Crista galli und verdecken nahezu die Siebplatte.

Ausführungsöffnungen durch blasig vorgetriebene Zellen verengt.

6. Fall. Schädelwand 4 mm dick. Beiderseits beteiligen sich Stirnhöhle und eine Orbitalzelle an der Unterminierung des Orbitaldaches. Gesamtbreite der Hohlräume 6,6 cm, Tiefe 3,3 cm. Septum stark nach links verlagert. Rechte Stirnhöhle stärker entwickelt als links. Die Ausführungsgänge von Stirnhöhle und Orbitalzelle kommunizieren.

7. Fall. Crista galli eng umschlossen. Gesamtbreite der Hohlräume 9,75 cm. Sagittale Ausdehnung 4,6 cm.

Links. Recht sehr ausgedehnter, durch Septula reich verzweigter Sinus frontalis, dessen lateraler vorderer Abschnitt durch eine frontale Wand von dem hinteren geschieden ist. Sein Ausführungsgang beginnt 2,8 cm hinter seiner vorderen Wand und wird in der Tiefe durch ein Knochenseptum in zwei kreisrunde Löcher getrennt, möglicherweise der Überrest einer doppelten Anlage, worauf vielleicht auch die erwähnte frontale Wand hindeutet. Eine Orbitalzelle, wahrscheinlich der Gruppe der hinteren Siebbeinzellen angehörend, steigt hinter der Stirnhöhle bis zur Höhe der medialen Orbitalwand hinauf; sie zeigt eine auffallend weite Mündung.

Rechts. Stirnhöhle und Orbitalzelle münden unter dem sie trennenden Septum gemeinsam in den Ductus nasofrontalis. Dieses Septum zeigt nahe der Medianebene ein elliptisches Loch, vermutlich eine Usur durch die von vorn und hinten vordringende Schleimhautvorstülpung. Der Sinus frontalis erstreckt sich noch weiter lateral, zwischen vorderer Stirnwand und Orbitalzelle. Letztere nähert sich dem Rande der mittleren Schädelgrube auf 11 mm.

Im Anschluss an die letzten Fälle sei eines Aufsatzes gedacht, den die DDr. Hansen und Pluder im Archiv f. Laryngol. und Rhinologie Bd. 14 (7) veröffentlichen. Sie beschreiben hier aufs genaueste »einen Fall von wahrer Zweiteilung der Stirnhöhle«. Bei der Aufmeisselung des Sinus frontalis von vorn fanden sie die linke Stirnhöhle von seltener Grösse: sie erstreckte sich nach oben ca. 6 cm in die Schuppe hinein, nach aussen bis in den Jochbeinfortsatz und nach hinten tief ins Orbitaldach hinein. Nach der symmetrischen Vorwölbung der Supraorbitalregion vermuteten die beiden Autoren rechts die gleiche Ausdehnung, waren aber erstaunt, dass hier die linkerseits so stark entwickelte Orbital- und Temperalbucht völlig fehlte. Aus Versehen meisselten sie lateral etwas zu weit und drangen mit der Sonde zu ihrer Überraschung nicht in die Schädelhöhle, sondern in eine nach allen Seiten hin abgeschlossene grosse Knochenhöhle.

Rechnete man diese jetzt freipräparierte zu dem Sinus frontalis hinzu, so waren die Stirnhöhlen beiderseits ziemlich symmetrisch entwickelt. Die laterale Hälfte zeigte die Entwickelung einer tiefen Orbitalbucht. Die lückenlose knöcherne Scheidewand innerhalb der rechten Stirnhöhle verlief im Stirnteil ziemlich sagittal von oben nach der Incisura supraorbitalis und bog etwas oberhalb derselben in den Trichter der Stirnhöhle hinein, diesen in 2 ziemlich gleiche Hälften teilend. Beim Hineinleuchten mit der elektrischen Lampe war das Ende des

Septums im Ostium frontale deutlich sichtbar. Es stand auch hier ziemlich sagittal. Die beiden Öffnungen waren anscheinend von gleicher Grösse. Die eine lag medial, die andere lateral vom Septum. Das Ostium frontale mündete beiderseits unter der mittleren Muschel. Das Siebbeinlabyrinth war nicht über den Hiatus vorgeschoben, auch waren keine hinteren Infundibularzellen. Die einzige Öffnung des vorderen Siebbeinlabyrinths befand sich an der typischen Stelle am Dache des mittleren Nasenganges zwischen mittlerer Muschel und Bulla ethmoidalis. Es waren also weder vor noch hinter dem Ostium frontale in den Stirnbeinsinus vordringende Siebbeinzellen vorhanden.

Aus diesem Befund folgern die Autoren, dass hier in der Tat ein Fall wahrer Zweiteilung der Stirnhöhle vorlag. Die beiden grossen Hohlräume, in die die rechte Stirnhöhle geteilt war, müssten nicht nur wegen ihrer proportionierten Grösse und wegen ihrer Lage in anatomischer und praktischer Beziehung, sondern ebenso entwickelungsgeschichtlich als gleichwertige Bildungen angesehen werden. Die Richtigkeit dieser Auffassung werde bewiesen 1. dadurch, dass beide Hohlräume an ihren typischen Stellen in der Nasenhöhle mündeten, von welcher aus die Stirnhöhle sich entwickelt; 2. dadurch, dass beide zusammen eine Höhle repräsentierten, die in Form und Ausdehnung fast genau der ungeteilten linksseitigen Stirnhöhle entsprach; und endlich dadurch, dass das Siebbein, dessen Architektur beiderseits so übersichtlich und typisch war, ganz ausser Bereich des Hiatus und der Stirnhöhle blieb.

Als ersten Beweis für ihre Behauptung führen also die Autoren an, dass beide Höhlen der rechten Seite an der typischen Stelle im mittleren Nasengang münden, von wo sich der Sinus frontalis entwickelt. Nun aber zeigen viele Präparate, Zeichnungen und Beschreibungen dieser Gegend, dass vordere Siebbeinzellen und Sinus frontalis einander benachbart im Infundibulum münden. Man vergleiche z. B. hiezu A. Hart-

mann, Atlas der Anatomie der Stirnhöhle (8), Tafel IV, Fig. 7 und 8. Hierzu gibt Hartmann folgende Erklärung: »Von der Ausführungsöffnung des Ductus« (Ostium nasale des Ductus nasofrontale im Infundibulum) »würde sich eine Sonde in gerader Richtung bis zur Stirnhöhle vorschieben lassen. Durch geringe Abbiegung nach hinten aussen oder vorn würde dieselbe in die entsprechende Frontalzelle gelangen.« Hieraus geht deutlich hervor, dass die Mündung im Infundibulum gemeinsam für Sinus frontalis und Siebbeinzelle ist, ihre Wege sich erst weiter oben gabeln. Die Verhältnisse fand ich auch an meinen Präparaten, indem sich die Sonden, welche ich von oben in den Ductus nasofrontalis und in die Mündung der Siebbeinzelle steckte, schon etwas tiefer berührten. Auch nach den oben angeführten Ausführungen von Mouret (19) und Killian (13) kann sich ja die Stirnhöhle aus ganz verschiedenen Anlagen entwickeln, und daher kann die Mündung keinen typischen Platz haben.

Also fällt nach meiner Meinung der erste Grund hin. Der zweite Grund ist der, dass durch Hinzurechnung der rechten Orbitalzelle beide Sinus frontales eine annähernd symmetrische Ausdehnung erlangten. Dies kann man aber auf keinen Fall als Beweisgrund gelten lassen, da ja gerade die Asymmetrie beider Stirnhöhlen so viel betont wird. So sagt z. B. Zuckerkandl (34): »Die Ausbildung der Stirnhöhlen ist nicht immer symmetrisch«; und Onodi (20) führt in seiner Arbeit mehrere Fälle von Asymmetrie ausdrücklich an, z. B. folgenden: »Fig. 5 illustriert ein Präparat, welches links das Fehlen des Schuppenteiles der Stirnhöhle zeigt. Eine Orbitalzelle ist vorhanden, 14 mm lang, 10 mm breit, 12 mm hoch, und mündet in den mittleren Nasengang. Rechts ist die Stirnhöhle 25 mm lang, 33 mm breit, 24 mm hoch und mündet normal«.

Mit dem letzten Beweis wiederholen die Autoren ihre Behauptung nur mit anderen Worten: dass nämlich die erwähnte

Orbitalzelle nicht Siebbeinzelle, sondern Sinus frontalis sei. Warum sollte sich nicht eine vordere Siebbeinzelle hinter dem Sinus frontalis entwickelt haben, wenn auch die übrigen Siebbeinzellen »ganz ausser Bereich des Hiatus und der Stirnhöhle« geblieben sind?

Wir finden auch sonst in der neueren Literatur Beschreibungen ähnlicher Fälle, freilich mit verworrener Nomenklatur. So demonstrierte Scheier (26) in einer Versammlung der Gesellschaft deutscher Naturforscher and Ärzte in Hamburg 1901 Anomalien der Nasennebenhöhlen.

Über die Anomalien der Stirnhöhlen berichtete er, dass hinter und seitlich der normalen Stirnhöhle »eine weitere« bestehen kann, die über das Orbitaldach hinaus an die Ala parva reichen kann.

Auch Mouret (19) sagt: Es ist möglich, dass sich »supplementäre« Stirnhöhlen entwickeln; von zwei oder mehr Stirnhöhlen ist die unmittelbar im Stirnbein gelegene als Hauptsinus anzusehen. Der supplementäre Sinus kann hinter oder seitlich neben dem ersteren liegen.

Nach Stanculeanu (29) ist ein Sinus front. ant. zu unterscheiden von einem Sinus front. post. Der erstere entwickelt sich in der Stirn selbst und überwiegt, der andere besteht meistens im horizontalen Teil des Stirnbeins. Dieser supplementäre Sinus kann nun entweder nur in der Orbitalwand bestehen und von der Stirn durch den Sinus ant. getrennt sein, oder aber er liegt so um diesen letzteren derart herum, dass er lateralwärts von ihm an die Stirn herantritt. Meist ist der Sinus frontalis anterior der grössere.

Andererseits beschreiben andere Autoren die Ausdehnung von »Siebbeinzellen« hinter dem Sinus frontalis in das Orbitaldach hinein (Gegenbaur, Patel), während Ónodi, um dem Streit der Theorien aus dem Wege zu gehen, einfach nur von »Frontalzellen« spricht.

Killian (13) beschreibt einen hierher gehörenden Fall folgendermafsen: »Rechts haben wir ganz eigenartige Verhältnisse. Es bestehen hier zwei Stirnhöhlen. Der temporal gelegene Raum ist ein von dem medialen vollständig getrennter. Die genauere Untersuchung ergab, dass es sich um eine dritte Stirnzelle handelt, welche bis ins Stirnbein vorgedrungen ist und hier gleichsam die temporale Bucht der Stirnhöhle ersetzt.«

Indessen fand ich weder bei Hartmann (8) noch bei Killian (13) ausgesprochene Fälle von ausgedehnter Unterminierung des Orbitaldaches.

8. Fall. Ausdehnung einer Bulla frontalis über das Orbitaldach.

Beobachtung an einem skelettierten Schädel aus der anatomischen Sammlung.

Die Mündungen beider Stirnhöhlen liegen, von unten gesehen, symmetrisch. Eine vordere Siebbeinzelle mündet rechts hinter dem Ductus nasofrontalis und liegt ganz normal zwischen Crista galli und medialer Orbitalwand. Die symmetrische Mündung der linken Seite aber führt in eine Bulla frontalis von eminenter Grösse. Sie erhebt sich 22 mm über den oberen Orbitalrand oberhalb der Incisura supraorbitalis innerhalb des Sinus frontalis und erstreckt sich lateral bis 33 mm von der Medianebene entfernt. Sie engt den Sinus frontalis so ein, dass zwischen ihr und dem Septum, sowie der vorderen Stirnwand stellenweise nur spaltartige Räume übrig bleiben, während sie sich an die laterale und hintere Sinuswand fest anlegt. Während nun der linke Sinus frontalis das Orbitaldach in grosser Ausdehnung bis 14 mm vom Rande der mittleren Schädelgrube entfernt unterminiert, beschränkt sich die rechte Stirnhöhle ausschliesslich auf die vordere Stirnwand. Dagegen baucht sich die oben erwähnte Bulla in derselben Ausdehnung wie rechts der Sinus frontalis über die Orbita hinüber.

9. Fall. Rechts ein verzweigter Sinus frontalis mit spaltförmigen Ausläufern über die Orbita hin.

Links ist die Stirnhöhle stark verengt durch eine grosse Bulla frontalis, welche sich ebenso wie die Stirnhöhle in die Kuppel des Orbitaldaches hinein erstreckt. Der Ausführungsgang der Stirnhöhle zieht zunächst schlitzförmig unter der Bulla hin, bis er den Ductus nasofrontalis erreicht.

Gesamtbreite der Hohlräume über der Orbita 6 cm.

III. Typus[1]).

10. Fall. (Fig. 4.) Äusserst dünnwandiger Schädel von eigentümlicher Konfiguration. Vordere Schädelgrube von geringer Breite, grosse Verbreiterung der mittleren und hinteren Schädelgrube.

Von der Sella turcica bis zur vorderen Stirnwand reiht sich beiderseits ein Hohlraum an den andern, getrennt durch papierdünne Wände. Beide Orbitaldächer sind vollständig in zwei Lamellen gespalten. Die Lamina cribrosa liegt beiderseits ganz verdeckt von den bauchigen Orbitaldächern. Die Gesamtbreite der Höhlungen in der vorderen Schädelgrube beträgt 9 cm.

Das Septum sinuum frontalium steht nahezu median. Es zeigt ein ovales Loch von ca. 4 mm Durchmesser mit glatten, scharfen, durchscheinenden Rändern. Durch vorsichtiges Abziehen der bedeckenden Schleimhaut beiderseits zeigte sich auch in diesen beiderseits dasselbe glatt umschriebene ovale Loch, durch welches die Schleimhäute hüben und drüben aber nicht in nachweisbarem Zusammenhang standen. In der Höhe der Arcus superciliares liegt eine Bulla frontalis fast median, indem sie in beide Sinus frontales hineinragt.

Links erstreckt sich der Sinus frontalis in die Breite bis nahe an die Schläfengrube, dagegen nur wenig in das Orbital-

[1]) Hierher gehört Figur 6.

dach hinein. Er besitzt eine Reihe Septula und mündet ins Infundibulum. Er ist vollständig abgeschlossen von einer hinter ihm liegenden Orbitalzelle, deren Ausführungsgang in der Tiefe mit dem Ductus nasofrontalis zusammenfliesst. Auch in diesem Hohlraum hat sich ein gabelförmiges Septulum erhalten. Nach hinten zu folgen noch zwei ausgedehnte hintere Siebbeinzellen und ein enorm ausgedehnter Sinus sphenoidalis, sodass der Nervus opticus zum Teil direct an diese lufthaltigen Räume grenzt, ein Verhalten, auf das Ónodi in neuester Zeit die Aufmerksamkeit gelenkt hat durch seinen reichhaltigen Atlas (21).

Rechts präsentiert sich der Sinus frontalis ähnlich wie links. Er kommuniziert mit der hinter ihm liegenden Orbitalzelle durch ein sichelförmiges Loch im Septum nahe der gemeinsamen Mündung, welche durch eine blasig vorgetriebene Siebbeinzelle verengt ist. Die erste Orbitalzelle erstreckt sich nun, ähnlich wie links, über den grössten Teil der Orbita hin bis zur Schläfengrube und den kleinen Keilbeinflügel. Nahe der erwähnten gemeinsamen Mündung, direkt hinter dem Septum zwischen Sinus frontalis und erster Orbitalzelle, erhebt sich ein pilzförmiger Pfeiler oder Zapfen (den auch Böge in einem Fall gefunden hat) von 7 mm Höhe, 1 mm Dicke, glatter Oberfläche. Nur sein Scheitel besitzt eine geringe Rauhigkeit, vermutlich die Verbindungsstelle mit dem Dach dieser Höhle. An entsprechender Stelle fand ich am Dach der linken 1. Orbitalzelle eine Exostose von glatter Oberfläche und der Grösse einer Schrotkugel. — Weiter hinten findet sich ein System stark erweiterter hinterer Siebbeinzellen und, von diesen durch eine papierdünne Wand getrennt, die sehr geräumige Keilbeinhöhle, sodass der Opticus medial und unten von Schleimhöhlen umgeben ist.

Ein russischer Autor (18) konstatiert Beziehungen zwischen den Dimensionen des Schädels und denen der Stirnhöhlen. Er sagt:

»Je grösser der Stirndurchmesser (Breitendurchmesser des Schädels in der Stirngegend), um so grösser sind auch die Durchmesser der Stirnhöhlen nach allen Richtungen, insbesondere in querer Richtung; in brachycephalen Schädeln sind die Maſse der Stirnhöhlen grösser als in dolichocephalen. Das sagittale Maſs der Stirnhöhlen ist in direkt proportionaler Beziehung zum Längsdurchmesser des Schädels«.

Bei unserem Schädel müssen wir das Gegenteil des im ersten Satz Behaupteten konstatieren. Der Schädel hat einen ausgesprochen kleinen Stirndurchmesser und dabei kolossale Dimensionen des Sinus frontalis.

Patel beschreibt einen diesem letztbeschriebenen sehr ähnlichen Fall mit folgenden Worten. »Der Sinus frontalis ist auf beiden Seiten sehr stark entwickelt. Er steigt hinauf bis zur Mitte des Stirnbeins und erstreckt sich seitlich bis zum lateralen Augenhöhlenrand. Ferner teilen hintere Siebbeinzellen das ganze Orbitaldach bis zum hinteren Rand des kleinen Keilbeinflügels in zwei Lamellen. Sogar der Processus clinoideus anterior ist aufgetrieben. Das Foramen opticum ist völlig von Siebbeinzellen umschlossen (sculpté). Der Sinus frontalis sendet eine Ausstülpung in die eigentlichen Nasenknochen und die Crista galli. Auch der Sinus sphenoidalis ist stark entwickelt mit sehr deutlichen Fortsetzungen in die Pars basilaris und ins Gaumenbein. Kurz: die ganze vordere Hälfte des Stirnbeins, das ganze Orbitaldach, die Processus clinoidei und die Sella turcica sind ausgehöhlt. Dieser Zustand scheint sehr selten zu sein; in den Arbeiten von Zuckerkandl, in dem Werk von Sieur und Jacob und in der neueren Mitteilung von Mouret auf dem Otologenkongress haben wir Fälle gefunden, die dem unseren sehr ähnlich sind, aber niemals hatten die Nebenhöhlen der Nase eine solche Ausdehnung erreicht«.

Über den für unser Thema nebensächlichen Befund einer Kommunikation beider Stirnhöhlen durch das Septum sinuum

möchte ich nur weniges bemerken, weil es eine seltene und interessante Beobachtung ist. Böge (1) hat bei seinen Untersuchungen an 203 Schädeln sein Augenmerk auch auf diesen Punkt gelenkt und führt 19 Autoren an, die sich in einer so widersprechenden Weise über diesen Punkt äussern, dass man verwundert fragen möchte: Haben sie denn alle ihre Erfahrungen an Schädeln der verschiedensten Rassen gesammelt? Da sind einerseits eine ganze Reihe Autoren, die dafür eintreten, dass das Septum »zuweilen« durchlöchert ist, z. B. Feigel (1837), Hildebrandt (1830), Weber (1820), Debierre (1890), Testut (1889), Sappey (1876), Winslow (1752), Sömmering (1791) und Bock (1849). Ja, manche behaupten sogar, das Septum sei »meistens« durchlöchert [W. Krause (1899), F. Krause (1833), Blumenbach (1786), Cruveilhier: »presquet oujours« (1845)].

Demgegenüber sagen andere Forscher, diese Kommunikation komme nur ausnahmsweise [Rosenmüller (1833)] und selten [Hempel (1832)] vor. Ja, Tilley (1896) stellt auf Grund seiner Erfahrungen an 120 Schädeln den Grundsatz auf, dass das Septum stets vollständig ist.

Merkel (15) sagt in seiner Topogr. Anatomie: Die knöcherne Scheidewand ist von sehr verschiedener Dicke. Am stärksten ist sie an Stirnnahtschädeln. Ihre Dicke an normalen Schädeln übertrifft 1 mm gewöhnlich nicht. Doch ist die Wand in vielen Fällen dünner. Sie kann stellenweise sogar völlig fehlen, sodass dann die Scheidewand zwischen beiden Höhlen lediglich aus membranösen Gebilden besteht.

Böge bemerkt hierzu: »Von einem unvollständigen Septum kann nur dann die Rede sein, wenn sich in der Verlängerung des Septum narium ein unvollständiges Septum sinuum findet und von zwei unter sich kommunizierenden Stirnhöhlen jede für sich allein mit der gleichseitigen Nasenhöhle kommuniziert,

mithin auch wiederum die beiden Nasenhöhlen untereinander durch die beiden Sinus im Zusammenhang stehen.

»Auch einen derartigen Fall habe ich nicht beobachtet. Vielleicht haben die Autoren Fälle hingerechnet, bei denen es sich um eine grössere Höhle handelte, die von oben durch ein grösseres Septulum in zwei Kammern geteilt wurde, während die andere Höhle garnicht oder nur unvollkommen entwickelt war. Auch hier ist der Umstand, dass die Sinus nur mit einer Nasenhöhle kommunizierten, übersehen worden«.

»Ein Foramen im Septum (wohl richtiger als Perforation, das auf einen pathologischen Ursprung hindeutet) habe ich nur in zwei Fällen gesehen«.

»Eine angenehme Bestätigung dieser Ergebnisse waren mir die Tilleyschen Resultate; er selbst fasst sie zu dem Grundsatze (rule) „das Septum ist immer vollständig" zusammen und deutet den einzigen Fall von Öffnung im Septum, den er gesehen, aus ihrer Beschaffenheit als traumatische Öffnung«.

»Ob die beiden von mir beobachteten Foramina ebenfalls traumatischen, pathologischen Ursprungs, also richtige Perforationen, waren, will ich nicht entscheiden. Jedenfalls kommen wir zu dem Endergebnisse, dass auch die Löcher im Septum ausserordentlich selten sind (3 unter 323 Fällen, d. h. noch nicht 1 %)«.

Ich glaube einen derartigen Fall durch meine Präparation am Weichteilschädel einwandsfrei beobachtet zu haben. Auch von Residuen pathologischer Zustände konnte ich nichts nachweisen; doch auffällig scheint mir inbezug hierauf, dass in meinem wie in Böges Fall das Foramen im Septum zusammentrifft mit Exostose.

e. Diagnose.

Für den Rhinologen und Ophthalmologen wird es bei Gelegenheit von Eröffnungen des Sinus frontalis wichtig sein, die Diagnose zu stellen, ob hinter dieser Höhle noch eine zweite ist. Bedeutungsvoll für die Diagnosenstellung ist nach Mouret das Verhalten der Hinterwand des Sinus frontalis. Diese stösst gewöhnlich mit der Unterwand des Sinus in einem Winkel zusammen, den Mouret (19) und Stanculeanu (29) als Angulus cerebro-orbitalis bezeichnen. Erscheint bei der Trepanation statt dieses Winkels eine deutliche Wand, so ist hinter dieser nahezu sicher eine Orbitalzelle vorhanden.

Jedoch müssen wir noch etwas hinzufügen. Liegt nämlich der hintere Teil des Sinus frontalis in einem dicken Orbitaldach [nach Welcker (33) beträgt dessen Dicke in einzelnen Fällen 1 cm und mehr], so wird eine deutliche Hinterwand vorhanden sein, wie auch einzelne Tafeln bei Ónodi (21) zeigen. Ist aber ein Hohlraum hinter der Wand, so pflegt diese papierdünn zu sein, was für die Diagnose unter Umständen ausschlaggebend sein könnte.

f. Ätiologie.

Was nun die Ätiologie dieser beschriebenen excessiven Ausdehnungen der Schleimhauthöhlen betrifft, so lassen sich darüber nur Vermutungen aufstellen. So fiel z. B. Herrn Prof. Barfurth auf, dass in der anatomischen Sammlung zwei sklerotische Schädel eine besondere Ausdehnung der Nebenhöhlen aufwiesen. Man könnte daraus die Vermutung ableiten, dass es sich um rhachitische Zustände handeln könnte. Aber ein Blick auf die verschiedenen Präparate zeigt, dass diese Schädel, welche in der grossen Ausdehnung der pneumatischen Räume übereinstimmen, im übrigen von ganz verschiedenen Eigen-

schaften sind. Ob es sich in diesen Fällen um eine sogenannte lymphatische oder skrophulöse Konstitution oder um Rhachitis handelt, um Zustände, wo der Knochen der andrängenden Schleimhaut nicht den normalen Widerstand zu leisten vermag oder wo die Schleimhaut zu besonders intensivem oder abnorm langdauerndem Wachstum geneigt ist, kann der Anatom wohl kaum entscheiden; es bleibt den Beobachtungen der Kliniker überlassen, die solche Fälle im Leben zu sehen Gelegenheit haben.

Ergebnisse.

Die Resultate unserer Untersuchungen fassen wir in folgenden Sätzen zusammen.

I. Sinus frontalis und Cellulae ethmoidales stammen von Anlagen ab, die sich entwickelungsgeschichtlich sehr nahe stehen und einander ersetzen können.

II. Diese Hohlräume sind in ausgebildetem Zustande von sehr verschiedener Ausdehnung. In ca. $^1/_3$ der Fälle findet man das Orbitaldach mehr oder weniger von ihnen unterminiert.

III. Jeder dieser Hohlräume hat seine eigene Ausmündung. Der Sinus frontalis und die Cellula orbitalis anterior münden stets in den mittleren Nasengang, die Cellula orbitalis posterior zuweilen in den oberen. Zwischen Sinus frontalis und Cellula orbitalis anterior besteht zuweilen eine Kommunikation.

IV. Für die Diagnose ist die Inspektion am Lebenden, speziell das Verhalten der Arcus superciliares, nicht mafsgebend. Bei eröffneter Stirnhöhle dagegen spricht der Befund einer deutlichen Hinterwand mit Wahrscheinlichkeit für das Vorhandensein einer Orbitalzelle.

Zum Schluss ist es mir eine sehr angenehme Pflicht, meinem hochverehrten Lehrer, Herrn Professor Dr. Barfurth, für die Anregung zu vorstehender Arbeit und das Interesse, welches er ihr entgegenbrachte, aufrichtig zu danken.

Ebenso sage ich Herrn Dr. O. Dragendorff, Prosektor der Anatomie, für die bereitwillige Hilfe bei Anfertigung von Photographien meinen herzlichsten Dank.

Literatur-Verzeichnis.

1. Böge, Kurt, Zur Anatomie der Stirnhöhle. Diss. Königsberg 1902.
2. Born, G., Die Nasenhöhlen und der Tränennasengang der amnioten Wirbeltiere. Breslau 1882.
3. Brühl, Gustav, Zur Anatomie der Nebenhöhlen der Nase, Berliner klin. Wochenschr., Jahrg. 37, 1900, Nr. 41.
4. Dieulafé, Léon, Les fosses nasales des vertébrès. Journ. d. l'anat. et physiol. norm. et pathol. Année 1904/05. Zitiert aus den Jahresberichten der Anatomie. Jena 1906.
5. Disse, J., Die Ausbildung der Nasenhöhle nach der Geburt. Separatabzug aus Archiv für Anatomie und Physiologie.
6. Gegenbaur, C., Lehrbuch der Anatomie des Menschen. Leipzig 1903. S. 220—21.
7. Hansen, E. und F. Pluder, Ein Fall von wahrer Zweiteilung der Stirnhöhle. Archiv f. Laryngol. u. Rhinol., Bd. 14, H. 2.
8. Hartmann, A., Atlas der Anatomie der Stirnhöhle. Wiesbaden 1900.
9. Henle, J., Handbuch der systematischen Anatomie des Menschen. Braunschweig 1855.
10. His, Wilhelm, Beobachtungen zur Geschichte der Nasen- und Gaumenbildung beim menschlichen Embryo. Leipzig 1901.
11. Hochstetter, F., Über die Bildung der inneren Nasengänge oder primitiven Choanen. Verhandl. d. Anat. Gesellschaft München 1891.
12. Killian, G., Ein Vorlesungsmodell der Nase und ihrer Nebenhöhlen. Arch. f. Laryngol., 13. Bd., 1. H.
13. Killian, Die Nebenhöhlen der Nase und ihre Lagebeziehungen zu den Nachbarorganen. Jena 1903.
14. Merkel und Kallius, Makroskopische Anatomie des Auges. 1901.
15. Merkel, Fr., Handbuch der topographischen Anatomie. Braunschweig 1885 bis 1907.

15a. Merkel Henle, Grundriss der Anatomie des Menschen. 4. Aufl. Braunschweig 1901.

16. v. Mihalkovics, Bau und Entwickelung der pneumatischen Gesichtshöhlen. Verhandl. d. anat. Ges. auf der X. Vers. in Berlin 1896. Herausgeg. v. K. v. Bardeleben.
17. v. Mihalkovics, Anatomie der Nase und ihrer Nebenhöhlen. Handbuch d. Laryngol. u. Rhinol., herausgeg. v. Dr. P. Heymann.

18. Milosslawski, M., Die Sinus frontales. Diss. Moskau 1903. Zitiert nach d. Jahresberichten d. Anatomie. Jena 1905.
19. Mouret, Jules, Rapports du sinus frontal avec les cellules ethmoidales 1901. Aus den „Jahresberichten ü. d. Fortschr. d. Anatomie u. Entwickelungsgeschichte“ 1902.
20. Ónodi, A., Zur Kenntnis der Höhlen im Stirnbein. Arch. f. Laryngol. u. Rhinol., Bd. 14, H. 2.
21. Ónodi, A., Atlas der Nase und ihrer Nebenhöhlen. Budapest 1906.
22. Patel, Dilatation des Sinus frontaux. Lyon médical. 1902, Nr. 11.
23. Patel, Sinus frontaux et cellules ethmoidales anormalement développés. Lyon médical 1902, Nr. 9. Zitiert nach den Jahresberichten der Anatomie. Jena 1903.
24. Paulli, S., Die Pneumatizität des Schädels bei den Säugetieren. Morpholog. Jahrb. XXVIII, 1895 u. 1900.
25. Rauber-Kopsch, Lehrbuch der Anatomie. Leipzig 1906. 7. Aufl.
26. Scheier, Max, Über einige Anomalien der Nebenhöhlen der Nase. Aus d. „Jahresberichten ü. d. Fortschr. d. Anatomie u. Entwickelungsgeschichte“ 1902.
27. Schönemann, A., Beitrag zur Kenntnis der Muschelbildung und des Muschelwachstums. Wiesbaden 1901.
28. Schwalbe, G., Anatomie der Sinnesorgane. Erlangen 1887.
29. Stanculeanu, G., Des rapports anatomiques entre lex sinus de la face et l'appareil orbito-oculaire. Arch. Ophthalmol., T. 22, 1901. Aus den „Jahresberichten ü. d. Fortschr. d. Anatomie u. Entwickelungsgeschichte“ 1902.
30. Steiner, F., Über die Entwickelung der Stirnhöhlen und deren krankhafte Erweiterung durch Flüssigkeiten. Archiv für klin. Chirurgie, Bd. 13, I.
31. Strasser, H., Sur le développement des cavités nasales et du squelette du nez. Archives des sciences physiques et naturelles. XVI. Année. IV. Periode. Tome XII. Genua 1901.
32. Tilley, H., An Investigation of the Frontal Sinuses in 120 Skulls from a Surgical aspect. The Lancet Sept. 1896.
33. Welcker, Hermann, Cribra orbitalia, ein ethnologisch-diagnostisches Merkmal am Schädel mehrerer Menschenrassen. Archiv f. Anthropologie, XVII. Bd., 1888.
34. Zuckerkandl, E., Normale u. pathologische Anatomie der Nasenhöhle u. ihrer pneumatischen Anhänge. Wien u. Leipzig 1893.

Erläuterung zu den Figuren (Photographien).

Fig. 1, Nr. Oe 10 aus der Rostocker Anatomischen Sammlung, zeigt einen Frontalschnitt durch einen Schädel, und zwar beide Schnitthälften. Man erkennt über den Augenhöhlen die eröffneten Sinus frontales, durch ein nach rechts abweichendes Septum von einander geschieden. Über der Nasenwurzel liegt eine kleine Cellula ethmoidalis anterior. Die Stirnhöhlen nähern sich nach hinten der Ala parva rechts auf 15 mm, links auf 11 mm. Ihre Tiefe beträgt rechts 38 mm, links 43 mm, ihre Gesamtbreite im Frontaldurchmesser 79 mm. Auch ihre Höhe an der vorderen Stirnwand ist beträchtlich, sie misst 39 mm.

Fig. 2. Linke Schädelhälfte. Der Schnitt verläuft etwas nach rechts von der Medianebene, sodass die Crista galli (C. g.) noch erhalten ist. Das Augenhöhlendach ist unterminiert bis zur Schläfengrube und zur Ala parva (A. p.). Während der Sinus frontalis (S. f.) sich in bescheidenen Grenzen hält, ist die vordere Orbitalzelle (C. o. a.) ausserordentlich ausgedehnt. Auch die Cellula orbitalis posterior (C. o. p.) erreicht noch die Kuppe des Orbitaldaches.

Fig. 3. Linke Schädelhälfte. Bemerkenswert ist die enorme Ausdehnung des Sinus frontalis bei sklerotisch verdicktem Schädel und bedeutender Aplasie sämtlicher übrigen Nebenhöhlen (Keilbeinhöhle linsengross). Er hat, von oben betrachtet, über der Orbita rhombische Gestalt mit der frontalen Ausdehnung von 28 mm. sagittal 32 mm. Im medialen hinteren Teil sieht man den Eingang (O) in den Ductus nasofrontalis.

Fig. 4. Von der vorderen, sehr dünnen Stirnwand bis zur Pars basilaris des Hinterhauptbeins grenzt ein Hohlraum an den andern, Sinus front. (S. f.), Cell. orbit. ant. und post. (C. o. a., C. o. p.) und Sinus sphenoidalis (S. s.). Beiderseits sind N. opticus (N. o.) und A. carotis interna (A. c.) zum grossen Teil von pneumatischen Räumen umgeben. Im rechten Sinus frontalis findet sich eine Exostose (E.) von 7 mm Höhe. Die Gesamtbreite der Höhlungen in der vorderen Schädelgrube beträgt 90 mm. Rechts besteht zwischen Sin. front. und Cell. orb. ant. eine halbmondförmige Kommunikation (O), von der man abwärts in den Duct. nasofront. gelangt.

Fig. 5. Besonders stark entwickelter, durch frontale Septula in drei Kammern geteilter Sinus front. Hinter ihm noch eine Orbitalzelle, die sich bis zur Höhe der Orbita erstreckt. Frontale Ausdehnung des Sin. front. 38 mm, sagittal 35.

Fig. 6. Arcus superciliaris stark entwickelt. Hinter dem Sin. front. erstrecken sich bandförmig zwei Orbitalzellen (C. o. a., C. o. p.) ins Orbitaldach hinein. Auf diesem Schnitt ist auch die Mündung des Sinus maxillaris (S. m.) besonders anschaulich zu erkennen.

Fig. 7. Vordere Stirnwand zum Teil kaum 1 mm dick. Septum frontale (S.) mehrfach S-förmig gewunden. Höhe der linken Orbitalzelle stellenweise 8 mm. Nur eine durchscheinende Knochenlamelle trennt die Cell. orb. von der mittleren Schädelgrube. Gesamtbreite 87 mm, Tiefe 53 mm. Beiderseits fliessen die Ausführungsgänge von Sin. front. und Cell. orb. schon 11 mm unterhalb ihres Daches zusammen.

1



2



3

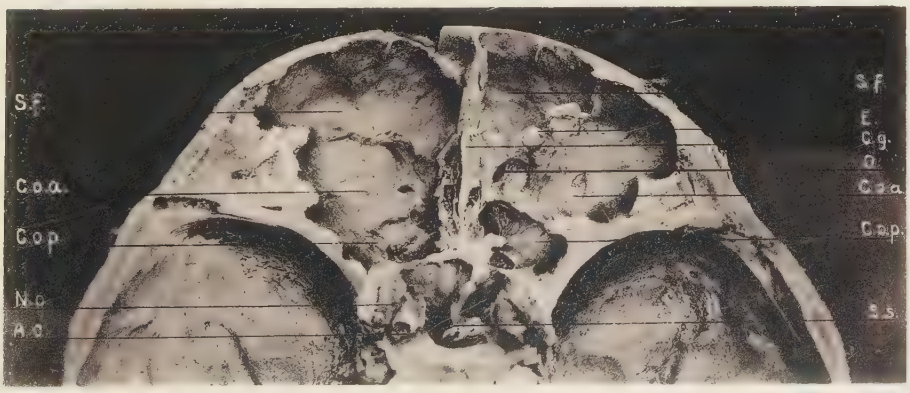

4

Verlag von J. F. Bergmann, Wiesbaden.

Crayondruck von J. B. Obernetter, München.

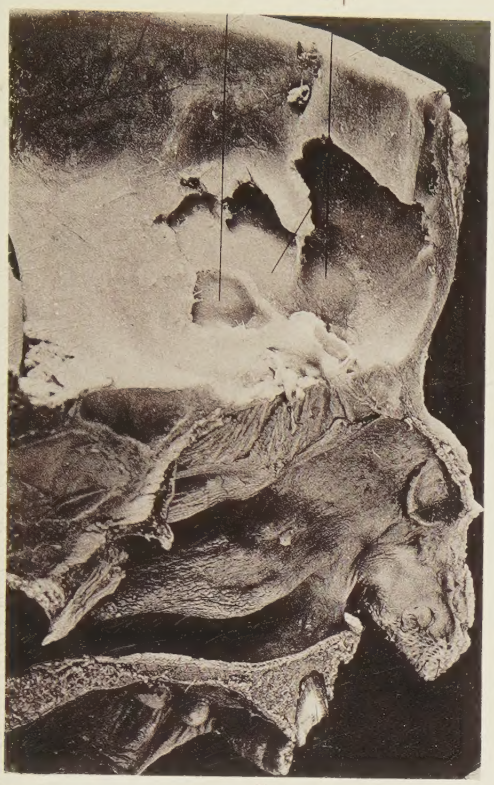

5

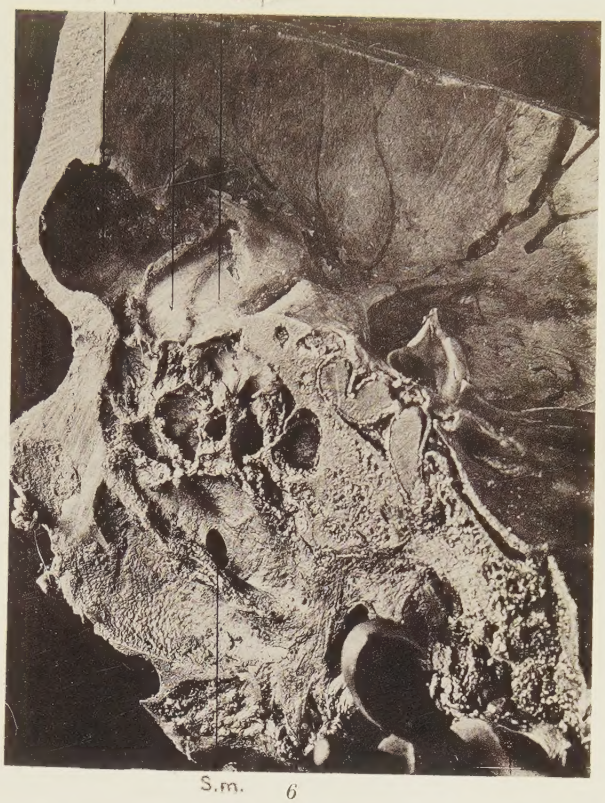

6

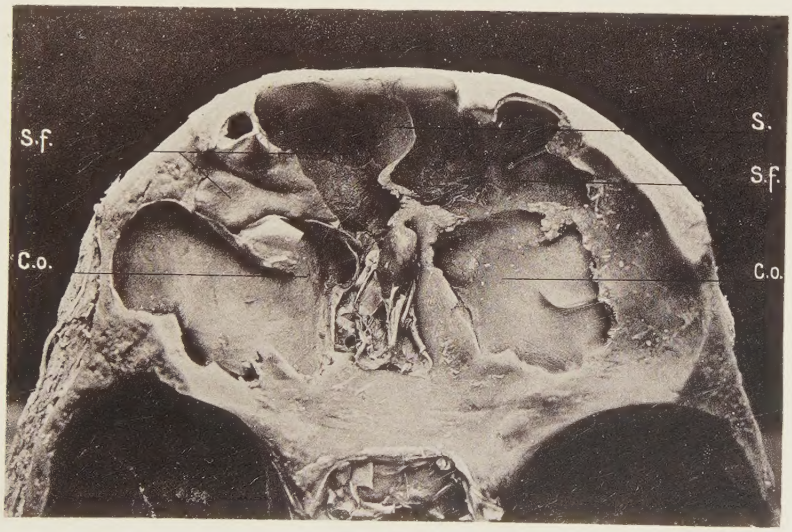

7

Verlag von ***J. F. Bergmann,*** *Wiesbaden.*

Crayondruck von J. B. Obernetter, München.

Druck von Carl Ritter, G. m. b. H. in Wiesbaden.